Курацеф® ДУО — двойной эффект

Лечение некробактериоза у коров

Людмила РЕДКОЗУБОВА, ветеринарный врач-консультант
Компания «Ветпром»

Инфекционные заболевания крупного рогатого скота, например респираторные инфекции и различные патологии конечностей (бурсит, интердигитальный дерматит и др.), часто сопровождаются воспалением и болью. При первых признаках болезни начинать лечение следует незамедлительно.

Воспаление (*inflammatio*, от лат. *inflammare* — воспламенять) — это реакция организма на местное повреждение. Внутренние признаки воспаления — альтерация, расстройства микроциркуляции (с экссудацией и эмиграцией) и пролиферация. Основная роль этих составляющих — локализация, уничтожение и удаление повреждающего агента, а также восстановление (или замещение) поврежденных им тканей.

Внешнее (местное) проявление воспаления — покраснение, отек, болезненность, повышение температуры и нарушение функций тканей (эти признаки ярко выражены, когда очаг воспаления расположен на наружных покровах). Общие признаки воспаления — лихорадка, изменение белкового, гормонального и ферментного состава крови с развитием лейкоцитоза, увеличение скорости оседания эритроцитов, ускоренный обмен веществ, изменение иммунологической реактивности и интоксикация организма. Воспаление относят к числу наиболее распространенных типовых патологических процессов.

Патогенез воспаления представляет собой сложное сочетание нервных, гуморальных и эффекторных механизмов. Изменение обмена веществ при воспалении происходит преимущественно за счет углеводов. Вследствие активации тканевых ферментов усиливаются их окисление и гликолиз.

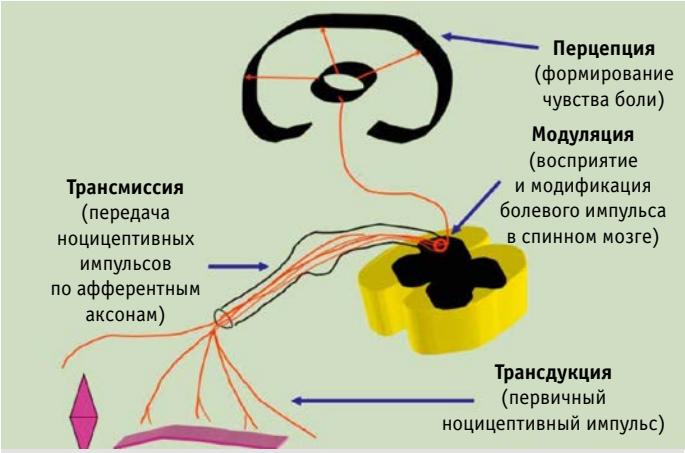

Рис. 1. Механизм возникновения боли

Количество поглощаемого воспаленной тканью кислорода превышает количество выделяемой ею углекислоты, то есть реакции окисления заметно ослабевают и распад углеводов не всегда заканчивается образованием конечных продуктов — углекислого газа и воды. Дыхательный коэффициент снижается. В тканях накапливаются недоокисленные продукты углеводного обмена — молочная кислота и трикарбоновые кислоты. В итоге развивается ацидоз. Вначале он бывает компенсированным: его проявление смягчают тканевые буферные системы, а также ускоренный кровоток и лимфоток. По мере истощения буферных систем и замедления движения крови и лимфы развивается некомпенсированный ацидоз.

Иммигрировавшие лейкоциты вместе с пролиферирующими клетками местного происхождения образуют в очаге воспаления инфильтрат. Экссудат с содержащимися в нем клетками пропитывает ткань и распределяется между элементами воспалительного участка, что делает его напряженным и плотным. Инфильтрат наряду с экссудатом обусловливает появление отека и возникновение боли.

Боль, с одной стороны, выступает в роли сигнала, предупреждая организм об опасности, с другой — вызывает снижение иммунной защиты, ограничение движения, дисбаланс в функционировании органов и т. д.

В патогенезе болевых синдромов, возникающих при воспалении, участвует большое количество различных нейрофизиологических и нейрохимических механизмов. Вследствие экзогенного или эндогенного повреждения запускается каскад патофизиологических процессов, затрагивающих всю ноцицептивную систему (от тканевых рецепторов до корковых нейронов). При этом происходит выброс вазонейроактивных веществ (их называют медиаторами воспаления). Они провоцируют проявление характерных признаков воспаления, включая выраженную болевую реакцию, а также повышают чувствительность ноцицепторов к последующим раздражениям (**рис. 1**).

Шок от боли может привести к гибели животного. Болевые ощущения — наиболее распространенный признак многих заболеваний. Существует мнение, что животное, в отличие от человека, менее чувствительно к боли. Однако это не так: любое животное испытывает боль так же, как человек. Заболевания копытец, в том числе некробактериоз, сопровождаются острой болью.

НА ПРАВАХ РЕКЛАМЫ

Некробактериоз (копытная гниль, панариций, гангренозный дерматит, интердигитальный некротический дерматит) известен с середины XIX в. Патологию впервые описали во Франции и в Италии как копытную болезнь овец. В 70–80-е гг. прошлого века некробактериоз был широко распространен (в структуре инфекционной патологии занимал третье место после лейкоза и туберкулеза) во всех республиках Советского Союза. В 90-е гг., после распада СССР, к сожалению, обследование хозяйств на наличие этого заболевания практически не проводили.

Сегодня проблема не исчезла, напротив, ситуация усугубилась тем, что из-за рубежа в Россию ввозят большое количество животных. Скотоводство в нашей стране интенсивно развивается, именно поэтому уровень заболеваемости крупного рогатого скота некробактериозом чрезвычайно высок.

Болезнь наносит хозяйствам большой экономический ущерб, который складывается из недополученного молока (из-за снижения продуктивности на 50%) и невысокого выхода телят (80–85%). Масса животных, у которых диагностировали интердигитальный дерматит, может уменьшиться на 30–40%.

У больных коров в 2–3 раза чаще, чем у здоровых, регистрируют такие патологии, как задержание последа и эндометрит. При этом повышается кратность осеменения и увеличивается продолжительность сервис-периода. Доля преждевременно выбывших из-за хромоты животных достигает 50–60% от общего количества выбракованных коров. В такой ситуации нарушается план селекционно-племенной работы, что не позволяет реализовать генетический потенциал породы и снижает доходность отрасли.

Некробактериоз вызывают бактерии вида *Fusobacterium necrophorum* или *Bacteroides melaninogenicus*, обитающие и скапливающиеся на скотных дворах и пастбищах, в септиках, земле и навозе.

F. necrophorum — строгий анаэроб, неспорообразующий грамотрицательный полиморфный микроорганизм. В пораженных тканях располагается в виде нитей, достигающих в длину 100–300 мкм. Толщина бактерий варьирует в диапазоне 0,7–1 мкм (**фото 1**). Наряду с нитями обнаруживают отдельные палочки длиной 3–4 мкм и даже короткие формы в виде кокков. Неравномерно окрашенные бактерии напоминают четки (местами вздутые, с утолщениями). Различают четыре серотипа *F. necrophorum*: A, AB, B и C. Наиболее патогенные — A и AB.

При наличии в организме патологического процесса поражаются кожные покровы, слизистые оболочки и внутренние органы животного (**фото 2**).

Интердигитальный некротический дерматит обычно поражает одну конечность. В межкопытном пространстве идет воспалительный процесс с образованием гнилостного экссудата. Патология проявляется болезненной хромотой.

Заболевшее животное угнетено, у него снижается аппетит, температура тела повышается на 0,5–0,7 °С, в области венчика появляется покраснение. Воспалительный процесс идет в дистальном отделе конечности (**фото 3**).

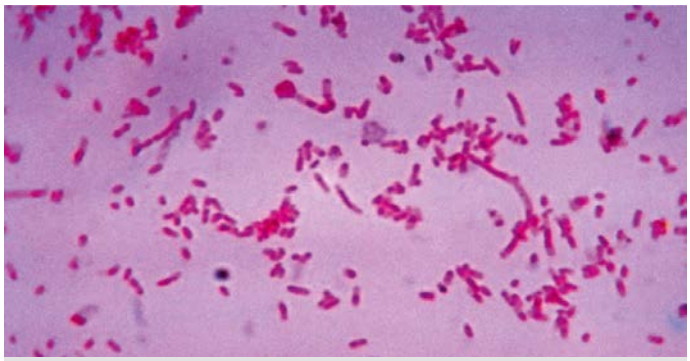

Фото. 1. Fusobacterium necrophorum (фото сделано при помощи электронного микроскопа)

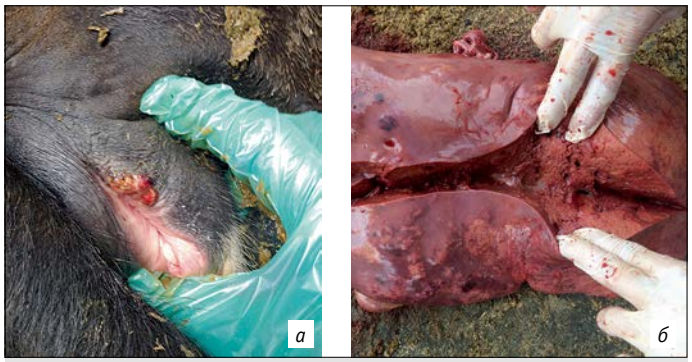

Фото 2. Некробактериоз у коров: а — поражение кожи; б — поражение печени

Фото 3. Воспалительный процесс при интердигитальном некротическом дерматите: а — покраснение венчика; б — отечность; в — воспаление дистального отдела конечности

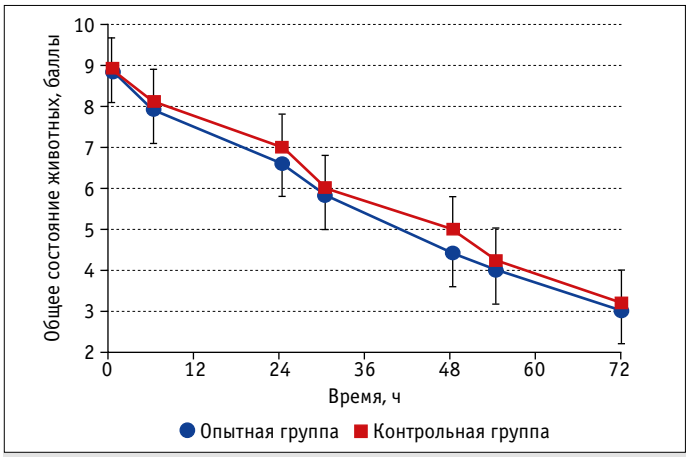

Рис. 2. Снижение боли после инъекций цефтиофура и препарата Курацеф® ДУО

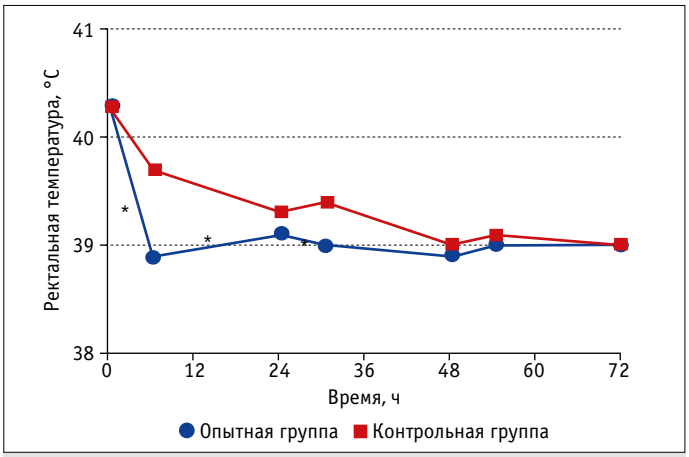

Рис. 3. Снижение ректальной температуры после инъекций цефтиофура и препарата Курацеф® ДУО

Оценка уровня боли у коров с диагнозом «интердигитальный дерматит», баллы

Время с начала исследования, ч	Группа	
	контрольная (цефтиофур)	опытная (препарат Курацеф® ДУО)
6	1,5	1,4
24	1,3	1,2
30	1,2	0,9
72	0,6	0,4

Примечание. Норма — 0 баллов, высокий уровень боли — 2 балла.

Через 3–4 дня после заражения на конечности (в месте проникновения возбудителя) регистрируют покраснение, отечность, повышение местной температуры. Через 7–10 дней под ороговевшим эпидермисом появлялся воспалительный экссудат. Корова испытывает острую боль. При этом функциональная активность разных органов изменяется по принципу патологических висцеро-висцеральных рефлексов, нарушаются кровообращение, лимфообращение и обменные процессы, ослабляются секреторная и моторная функции желудочно-кишечного тракта, животное мало двигается и редко встает.

Длительные ноцицептивные раздражения сопровождаются снижением продуктивности и истощением организма. В этих случаях не стоит ограничиваться проведением только противомикробной терапии. Необходимо использовать лекарственные препараты, например нестероидные противовоспалительные средства (НПВС), действие которых направлено на снижение уровня боли.

НПВС ингибируют ферменты циклооксигеназы, участвующие в образовании простаноидов (простагландинов, простациклинов и тромбоксанов). В результате такого воздействия боль либо уходит, либо уменьшается.

С целью оценки эффективности антибиотика и нестероидного противовоспалительного препарата специалисты провели ряд исследований. Мы представляем результаты эксперимента, в котором задействовали 181 корову с 12 ферм Германии и Франции. Животным был поставлен диагноз «интердигитальный некротический дерматит».

Общий балл клинической оценки включал такие показатели, как общее физиологическое состояние, уровень хромоты, степень поражения конечностей, болезненность, воспаление и ректальная температура. Коров оценивали ежедневно: с 1-го по 3-й день опыта — два раза в день, с 4-го по 14-й день — один раз. В первый и в последний день у каждого животного брали мазок с очага поражения. Образцы культивировали с целью изоляции целевых патогенов — *F. necrophorum* и *B. melaninogenicus*.

Коров разделили на две группы — контрольную и опытную. Животным контрольной группы подкожно вводили антибиотик цефтиофур в дозировке 1 мг на 1 кг живой массы, аналогам опытной — внутримышечно цефтиофур (1 мг на 1 кг живой массы) и нестероидное противовоспалительное средство кетопрофен в составе готового продукта Курацеф® ДУО (3 мг на 1 кг живой массы). Курс терапии составлял три дня. Лечение считали успешным, если общая клиническая оценка на 14-й день (на финальной стадии опыта) не превышала 2 баллов.

В ходе исследования отмечено, что уровень боли регулярно (через 6, 24, 30 и 72 часа после начала лечения) снижался, однако в контрольной группе этот процесс шел медленнее (**таблица**). Общий балл клинической оценки в контрольной группе оказался намного выше, чем общий балл клинической оценки в группе, где применяли препарат Курацеф® ДУО.

Установлено, что в опытной группе, где использовали комбинацию антибиотика цефтиофур и нестероидного противовоспалительного средства кетопрофен в готовом продукте Курацеф® ДУО, боль отступала быстрее. Результаты эксперимента отражены на **рисунке 2**.

Через 12 часов после введения препарата Курацеф® ДУО ректальная температура (до использования средства она превышала 40 °С) заметно снизилась и держалась на уровне 39,4 °С. У животных контрольной группы ректальная температура опускалась медленно и достигла 39,4 °С только на третьи сутки (**рис. 3**).

Данные исследований подтвердили, что антибиотик цефтиофур и нестероидное противовоспалительное средство кетопрофен в составе готового продукта Курацеф® ДУО эффективны в борьбе с интердигитальным некротическим дерматитом и другими заболеваниями конечностей крупного рогатого скота. ЖР

Компания «Ветпром»
117218, Москва, ул. Б. Черёмушкинская, д. 28
Тел./факс: +7 (499) 702-50-77
E-mail: vetprom@vetprom.ru
www.vetprom.ru
ВЕТПРОМ

ЦЕФТИОФУР 50 мг/мл + КЕТОПРОФЕН 150 мг/мл

ПЕРВАЯ КОМБИНАЦИЯ

АНТИБИОТИК + НПВП 2 в 1

НПВП И АНТИБИОТИКА

КУРАЦЕФ® ДУО

когда есть инфекция, есть и воспаление

2 проблемы — 1 решение

- **Безопасен для животного**
- **Не вызывает резистентности**
- **Нулевой период выведения в молоке**
- **Наивысшая биодоступность компонентов — 99,6%**

Курацеф® ДУО

Преимущества Курацеф® ДУО

- Эффективное лечение
- Быстрое восстановление
- Низкая дозировка — 1 мл/50 кг массы тела
- Короткий курс применения — от 2 до 5 дней
- Минимум стресса — одно место инъекции
- Отсутствие побочных эффектов

Преимущества Курацеф® ДУО

- Простое применение
- Низкая дозировка
- Улучшение молочной продуктивности стада
- Отсутствие периода выведения в молоке
- Экономия на лечении
- Доказанная эффективность
- 2 в 1: Антибиотик и НПВП

РЕКЛАМА

ВЕТПРОМ
117218, Москва, ул. Б. Черёмушкинская, д. 28,
т.ф.: (499) 702 50 77
e-mail: vetprom@vetprom.ru www.vetprom.ru

Virbac

Формирует будущее здоровье животных